Ueber retroperitoneale Hernien

und

einen Fall doppelten Darmverschlusses infolge eines Carcinomes und secundär entstandener Incarceration einer hernia ileoappendicularis.

Inaugural-Dissertation

zur

Erlangung der Doktorwürde

in der

gesamten Medicin,

verfasst und einer

hohen medicinischen Fakultät

der

kgl. bayer. Ludwig-Maximilians-Universität zu München

vorgelegt von

Kurt Thümer,

cand. med. aus Freiberg (Sachsen).

Tag der mündlichen Prüfung: 6. März 1899.

München 1899.

Kgl. Hof-Buchdruckerei Kastner & Lossen.

Ueber retroperitoneale Hernien

und

einen Fall doppelten Darmverschlusses infolge eines Carcinomes und secundär entstandener Incarceration einer hernia ileoappendicularis.

Inaugural-Dissertation

zur

Erlangung der Doktorwürde

in der

gesamten Medicin,

verfasst und einer

hohen medicinischen Fakultät

der

kgl. bayer. Ludwig-Maximilians-Universität zu München

vorgelegt von

Kurt Thümer,

cand. med. aus Freiberg (Sachsen).

Tag der mündlichen Prüfung: 6. März 1899.

ACAD.
MED. BAT.
BIBL.

München 1899.

Kgl. Hof-Buchdruckerei Kastner & Lossen.

Referent:

Herr Obermedicinalrat Prof. Dr. von Angerer.

Seinen lieben Eltern

in

Dankbarkeit gewidmet

Digitized by the Internet Archive
in 2026

https://archive.org/details/IA41548318_0170

Aus den enormen Errungenschaften, die auf dem Gebiete der Medicin speciell die Chirurgie in den letzten Jahrzehnten machte, hat nicht zum wenigsten die Therapie der Hernien Nutzen gezogen. Sind wir doch in der Lage, nicht nur mehr unter den bedrohlichen Erscheinungen der Incarceration eines Bruches zur Herniotomie schreiten zu müssen, sondern bei der geringen Gefahr, die unter Beobachtung strenger Asepsis der chirurgische Eingriff den Patienten noch bietet, sogar an Leuten, die nur erst eine Bruchanlage besitzen, die Operation vorzunehmen, um so dem Austritte von Darmschlingen bei schwerer körperlicher Arbeit vorzubeugen. Aber leider ist der Erfolg in der chirurgischen Behandlung der Bauchbrüche nicht bei allen Formen derselben ein so glänzender. Er ist es vielmehr nur in jenen Fällen, in denen das Auge und der palpierende und perkuttierende Finger des Untersuchenden sich über die anatomischen Verhältnisse annähernd genau zu orientieren vermag. Um so grössere Schwierigkeiten bieten dagegen die sogenannten inneren und retroperitonealen Brüche der Diagnose vor allem, die am Lebenden zu stellen in der Mehrzahl der Fälle direkt unmöglich ist, und somit auch der Therapie.

Innerhalb der letzten 40 Jahre etwa sind über retroperitoneale Hernien von hervorragenden Chirurgen und Anatomen grundlegende Arbeiten geliefert und im

Anschlusse daran eine grosse Anzahl von Beobachtungen retroperitonealer Hernien veröffentlicht worden. Der vorhandenen Litteratur einen typischen und seltenen Fall hinzuzufügen, der in der hiesigen chirurgischen Klinik zur Operation kam und wegen seiner Komplication mit einem Carcinome der flexura sigmoïdea ein erhöhtes Interesse beansprucht, sei der Zweck der folgenden Ausführungen.

Bevor ich mich aber einer ganz kurz gehaltenen Schilderung der charakteristischen, retroperitonealen Hernien zuwende, halte ich es für nötig, genau darzulegen, was man unter einer retroperitonealen Hernie zu verstehen hat. Für die inneren Hernien im allgemeinen gibt Leichtenstern eine treffende Definition, indem er, vom anatomischen Standpunkte ausgehend, ihnen „jene zurechnet, die entweder ganz in der Bauch- resp. Brusthöhle liegen (Hernia bursae omentalis, diaphragmatica, intermesenterica, interepiploica), oder welche sub- beziehungsweise retroperitoneal parallel der Bauchwand gelagert sind und in die Bauchhöhle hineinragen, ohne jemals, auch bei fortgesetztem Wachstume, die Richtung nach aussen einzuschlagen.“ Diese Definition lässt sich nach meiner Ansicht ohne weiteres für die retroperitonealen Hernien specialisieren, indem man die Möglichkeit, dass die Hernie in die Brusthöhle austrete, ablehnt und somit die hernia diaphragmatica, und weiterhin die hernia bursae omentalis ausschliesst. Die hernia diaphragmatica kann nicht als retroperitoneal bezeichnet werden, weil sie, ohne sich hinter das abgehobene Peritoneum parietale zu lagern, die Bauchhöhle verlässt, und vor allem, weil der weitaus grösste Teil der angeborenen

wie der erworbenen Zwergfellhernien, ohne einen peritonealen oder pleuralen Bruchsack vorzuwölben, frei mit der Brusthöhle kommuniziert;*) bei der hernia bursae omentalis vermisst man für den Begriff einer retroperitonealen Hernie neben der Vorstülpung des Peritoneums in Form eines Bruchsackes die extraperitoneale Lage des Bruches parallel der Bauchwand. Eine recht passende Benennung für die retroperitonealen Hernien wäre nach dem Vorgange von Treitz, der unter „retroperitonealer Hernie“ in seinem Sinne nur die hernia duodenojejunalis verstand, die Bezeichnung „hernia abdominalis interna vera“ gewesen. Aber einerseits hat man diese Benennung wesentlich für jene Brüche in Anspruch genommen, die sich zwischen aneinanderliegenden Peritonealblättern, d. h. also in das Mesenterium hinein, oder in vorgebildeten Bauchfelltaschen ausschliesslich nach dem Inneren der Bauchhöhle zu entwickeln, ohne in das retroperitoneale Bindegewebe vorzudringen, andrerseits haben fast alle Autoren nach Treitz der hernia abdominalis interna vera die hernia bursae omentalis zugezählt, nach Jonnesco's Angabe, weil sie, „von einer veritablen, peritonealen Umhüllung bekleidet, in einer vorgebildeten Peritonealtasche liege.“ Mit Recht hat Gruber diese Begründung ad absurdum geführt, indem er darauf hinwies, man müsse dann mit derselben Berechtigung die angeborenen Leistenbrüche, die ja auch in einen praeformierten Peritonealsack, den processus vaginalis, peritonei hinein sich erstreckten, von den äusseren Abdominalhernien ansschliessen. Ich halte also dafür,

*) Auf 212 bruchsacklose Zwergfellhernien kamen nach Leichtenstern nur 28 wahre Zwergfellbrüche.

dass man, an Lichtenstern's Definition sich anlehnend, als „retroperitoneale Hernien“ am treffendsten jene bezeichne, die, ganz in der Bauchhöhle liegend, in das retro- resp. properitoneale Bindegewebe gelagert sind und in die Bauchhöhle hinein sich ausdehnen, ohne je, auch bei fortgesetztem Wachstume, die Richtung nach aussen einzuschlagen oder auch nur die Bauchwandungen zu alterieren. Ob die Peritonealtasche, die zum Bruchsacke der Hernie wird, normal oder abnormal war, auf physiologischem oder pathologischem Wege entstanden ist, bleibt für die Definition selbst gleichgiltig.

Die erse Mitteilung einer peritonealen Hernie (1844) stammt von dem Anatomen Huschke, dessen Beschreibung aber nicht in allen Punkten recht klar ist und der sich auch mit diesem Thema nicht weiter beschäftigte. Wenige Jahre nach Huschkes Veröffentlichung (1857) nahm sich Treitz jener Form der Hernien wieder an, nachdem er acht Fälle davon zu sehen Gelegenheit gehabt hatte, und gab ein seinen Gegenstand so gründlich und erschöpfend behandelndes Werk heraus, dass fast alle späteren Autoren, die sich mit derselben Materie befassten, an seine Ausführungen anknüpften. Treitz giebt drei Arten retroperitonealer Hernien an, nämlich die hernia duodenojejunalis, hernia intersigmoïdea und hernia subcoecalis (oder richtiger ausgedrückt h. pericoecalis). Die erstgenannte **hernia duodenojejunalis,** die allein er hernia retroperitonealis benennt, wärend er die beiden anderen nur als Analoga davon betrachtet, wird von ihm als am häufigsten vor-

kommend bezeichnet. Er schildert die den Bruchsack bildende Bauchfelltasche in folgender Weise: An der Uebergangsstelle der pars ascendens duodeni in das jejunum findet man, meist zwischen Aorta und linker Niere in der Höhe des 3. Lendenwirbels gelegen, eine halbmondförmige Bauchfellduplikatur, „deren freier, scharfer, concaver Rand nach rechts und etwas nach oben sieht und das Darmrohr an der flexura duodeno-jejunalis umkreist. Die obere Spitze oder das obere Horn dieser halbmondförmigen Falte verliert sich im unteren Blatte des Mesocolon transversum, und zwar an der Stelle, wo die obere Gekrösvene unter das Pankreas tritt, um zum Pfortaderstamme zu gelangen. Das untere, breitere Horn übergeht in den Peritoneal-überzug des Endstückes des Duodenums, während der convexe Rand der Falte sich unmittelbar ins innere Blatt des mesocolon descendens und transversum fortsetzt.

„Im oberen Horn verläuft in der Regel, mehr oder weniger entfernt vom freien Rande, die vena mesenterica inferior in einem nach links und oben gewölbten Bogen und markiert besonders dann dieses Horn, wenn sie im äussersten Rande desselben verläuft. Das untere Horn ist zart, besteht bloss aus den zwei Blättern des Peritoneum, und nur weiter entfernt von seinem freien Rande sieht man den fürs mesocolon descendens und die linke Colonflexur bestimmten Ast der arteria mesenterica inferior, die arteria colica sinistra, von rechts nach links ziehen und sich mit der eben genannten Vene kreuzen.

„Durch das Zusammmenwirken dieser beiden bedeutenden Blutgefässe wird die beschriebene Falte von

einem Gefässbogen umgeben, der mit ihr dieselbe Richtung und Krümmung hat und dessen oberes Ende die Einsenkungsstelle der vena mesenterica inferior in den Pfortaderstamm, dessen unteres der Stamm und Ursprung der gleichnamigen Arterie aus der Aorta bildet. Hinter dieser Bauchfellfalte, zwischen ihr und dem Duodenum, entsteht notwendiger Weise eine Bauchfellausstülpung oder Tasche, welche sich gegen das Duodenum trichterförmig zuspitzt, wenigstens daselbst am tiefsten ist. Ihre Eingangsöffnung ist halbmondförmig und wird rechts vom Darm, flexura duodenojejunalis, links vom freien Rande der Falte begrenzt.“ Die Grösse der Tasche, die Treitz an 100 Leichen 38 mal halbmondförmig und 21 mal unvollkommen (d. h. in Bezug auf nur das obere oder untere Horn) entwickelt fand, ist sehr verschieden. Am häufigsten entspricht sie dem Nagelgliede eines Fingers; bisweilen kann man indessen nur eben einen Sondenknopf in sie einlegen, und in den Fällen wiederum, in denen sie der Aufnahme einer Hernie diente, hat man schon den grössten Teil des Dünndarmes in ihr vorgefunden.

Die Beschreibung, die Treitz giebt, passt nun aber keineswegs auf alle an der flexura duodenojejunalis beobachteten Bauchfelltaschen; sondern neben einigen Varietäten in der Bildung der angegebenen Falte und der von ihr begrenzten Peritonealausstülpung kommen noch an jener Stelle verschiedene Taschen vor, deren Lage vollkommen von der der Treitz'schen Tasche abweicht. Gleichwohl bezeichnete man früher die letzteren ebenfalls als fossae duodenojejunales. Daher konnte es nicht ausbleiben, dass sehr bald Verwirrungen in der einschlägigen Litteratur entstanden und man sich

gegenseitig kaum mehr zu verständigen vermochte, wenn man sich des Ausdruckes fossa oder recessus duodenojejunales bediente.

Es hat nun Brösicke sich das Verdienst erworben, diesen Uebelstand, auf den vor ihm schon Toldt und Jonnesco aufmerksam gemacht hatten, beseitigt und wieder Klarheit geschafft zu haben. Für die Aufstellung seiner neuen und leicht verständlichen Nomenclatur benutzte er ausser dem von ihm selbst gesammelten, sehr umfangreichen Materiale auch die vor der Abfassung seiner Arbeit in der Litteratur aufgeführten Fälle, soweit sie seiner Kritik stand halten konnten, und kam zu folgendem Resultate:

Die einfache Bezeichnung plica duodenojejunalis lässt Brösicke überhaupt fallen; er hält in der Form, wie Treitz den recessus duodenojejunalis beschrieben hat, denselben bereits für eine Kombination zweier auch getrennt mehrfach beobachteter Bauchfelltaschen. An erster Stelle führt er den recessus duodenojejunalis venosus (s. sinister) an. Dieser entspricht dem oberen Horne der Treitz'schen Falte, sofern die vena mesenterica inferior in dem freien Rande der letzteren verläuft, und ist identisch mit der von Gruber und Landzert beobachteten Tasche mit dem Treitz'schen Gefässbogen. Dieselbe wird „hinten durch das Peritoneum parietale, vorn durch eine Peritonealfalte begrenzt, deren freier, nach rechts und abwärts gerichteter Rand concav ist und die vena mesenterica inferior enthält.“ Der Innenraum des Recessus erstreckt sich also nach links und oben; die plica venosa, welche die Eingangsöffnung bildet, kann sowohl der flexura duodenojejunalis eng anliegen als auch in be-

trächtlicher Entfernung von ihr nach links zu sich befinden.

Die dem unteren Horne der Treitz'schen Falte entsprechende Tasche ist von Broesicke recessus duodenomesocolicus inferior genannt worden. Sie ist rechts von dem unteren Abschnitte der pars ascendens duodeni gelegen. Ihre hintere Wand bildet das praevertebrale Peritoneum, ihre vordere Wand eine Peritonealduplikatur, die rechts in die Serosa des Duodenums, links in das mesocolon descendens übergeht. Der freie concave Rand der Peritonealfalte liegt nach oben, die Tasche erstreckt sich demnach nach unten; sie ist mehrere Centimeter tief und für 1 bis 2 Finger durchgängig.

Genau entgegengesetzt, mit der Oeffnung nach unten und dem blinden Ende nach oben liegt der recessus mesocolicus superior. Er befindet sich links von dem oberen Ende des duodenum ascendens und wird also rechts vom Duodenum und der flexura duodenojejunalis begrenzt, während das peritoneum parietale und die Bauchfellduplikatur, welche die hintere und vordere Wand bilden, nach links in das mesocolon descendens auslaufen.

Beide letztgenannte Taschen sind gefässlos. Da nun, wenn sie beide zugleich vorhanden sind, nicht selten die einander gegenüberliegenden freien Ränder der Peritonealfalten nach der vom Duodenum abgewandten linken Seite hin zu einem halbmondförmigen Gebilde verschmelzen, so wird dadurch eine einzige Tasche vorgetäuscht, deren Innenraum in einen oberen und unteren Zipfel ausläuft. Es ist dies jener Fall der Treitz'schen plica duodenojejunalis, wobei die vena mesenterica inferior nicht in der Falte selbst verläuft.

Weiterhin unterscheidet Broesicke drei von der Treitz'schen Tasche principiell verschiedene Recessus. Der recessus duodenojejunalis posterior zunächst ist, wie schon aus dem Namen deutlich hervorgeht, hinter die flexura duodenojejunalis gelagert und gleichsam von links und von oben her zwischen Duodenum und Wirbelsäule eingesenkt. Der recessus duodenojejunalis superior sodann befindet sich oberhalb der Flexur, zwischen ihr und dem mesocolon transversum. Zwei die Flexur und das mesocolon transversum verbindende Peritonealfalten begrenzen rechts und links die nahezu genau von vorn nach hinten verlaufende Tasche. Der recessus intermesocolicus transversus endlich hat seine Eingangsöffnung auf der rechten Seite und erstreckt sich nach links in die Wurzel des mesocolon transversum hinein; „die obere, bezw. hintere Wand derselben wird von dem mesocolon transversum und dem Pankreas, die untere Wand von dem oberen Abschnitte der pars ascendens duodeni und der flexura duodenojejunalis, die vordere Wand durch eine frontal gestellte Peritonealfalte gebildet, die die untere Fläche des mesocolon transversum mit der Flexur und der Wurzellinie des Mesojejunum verbindet.“ Der Recessus ist oft mehrere Centimeter weit und erstreckt sich meist bis zur linken Niere. Trotzdem aber, dass hier die Verhältnisse günstig zu liegen scheinen für die Entwicklung von Brüchen, hat man bei dem letztgenannten Recessus ebensowenig wie bei den beiden zuvor genannten je eine Hernie beobachtet; sie sind ausschliesslich von entwicklungsgeschichtlichem Interesse.

Dagegen muss ich noch einer Bauchfelltasche Er-

wähnung thun, die mehrfach schon zur Entstehung von Hernien Veranlassung gab und von Broesicke, der sie auch zuerst beobachtet hat, recessus parajejunalis genannt wurde. Das Vorhandensein des recessus parajejunalis ist daran gebunden, dass das Anfangsstück des Jejunum eine Strecke weit an die hintere Bauchwand fixiert ist und so eines selbständigen Mesenteriums entbehrt. An jener Stelle nun, wo das Jejunum sich von der hinteren Bauchwand entfernt, pflegt sich eine Tasche zwischen den Anfangsteil des Mesenteriums und das parietale Peritoneum einzustülpen, die vorn durch das sich abhebende Jejunum, nach der einen Seite (meist der rechten) durch das beginnende Mesenterium, nach der anderen durch eine bei leichtem Zuge am Darm sich spannende Peritonealfalte begrenzt wird. In dem Teile des Mesenteriums, der beim Aufheben des freigewordenen Jejunums gleichsam als Bruchpforte hervortritt, pflegt die vena mesenterica superior oder ileocolica zu verlaufen.

Broesicke, der selbst 2 Fälle von hernia parajejunalis beobachten konnte, hat ausser diesen noch 7 in der Litteratur als herniae retroperitonales dextrae bezeichnete hierher gehörige Fälle beschrieben.

Die von Treitz als die nächsthäufige retroperitoneale Hernie genannte **hernia intersigmoidea** entsteht in einer Peritonealtasche, die von Waldeyer als die am meisten constante bezeichnet wird. Sie liegt im linken Blatte des Mesocolon sigmoideum, etwa da, wo eine vom medialen Rande der linken Niere nach abwärts gezogene Senkrechte das Sigma Romanum treffen würde. Der Grund der Tasche, die, wie Toldt besonders betont, ausschliesslich zwischen dem meso-

colon sigmoideum und dem parietalen Peritoneum, nicht zwischen den Blättern des Mesenteriums gelegen ist, erstreckt sich nach oben; hinter ihm zieht der Ureter in das kleine Becken hinab, in der vorn befindlichen Peritonealfalte verlaufen nicht selten Gefässe, die den unteren Teil des Colons versorgen. Seine Grösse ist äusserst variabel, selbst bei Individuen gleichen Alters. In einem Falle reichte der Fundus der Tasche bis in die Nähe des Pankreas. Die nach unten liegende Eingangsöffnung ist bald spaltähnlich, bald mehr kreisförmig. Bei normaler Lage der flexura sigmoidea indessen müssen die das orificium intersigmoideum bildenden Falten wie auch die Wände der Tasche selbst ohne Lumen aufeinanderliegen, und nur wenn die Ränder der Eingangsöffnung pathologisch verändert sind oder das Σ Romanum durch Adhäsionen oder andere Ursachen höher als normal fixiert ist, tritt die Tasche als solche in die Erscheinung; es würden dies also die für die Bildung einer hernia intersigmoidea praedisponierenden Umstände sein.

Von Varietäten des recessus intersigmoideus sind einmal die von Hensing und Gruber beobachteten zweischenklichen Taschen mit einfacher Eintrittsöffnung zu nennen und sodann bei weiblichen Individuen die Bildung zweier oder mehrerer haselnussgrosser Gruben in der Nähe der Treitz'schen plica genitoenterica,[1]) wie sie Gruber, Waldeyer und Broesicke erwähnen.

Als der einzige sicher beobachtete Fall einer hernia intersigmoidea ist nach Broesicke nur der von Eve beschriebene zu betrachten.

[1]) Die Falte, in der das Gubernaculum Hunteri und die arteria spermatica interna verläuft.

Nach der Angabe von Treitz nun „gibt es noch eine 3. Tasche am Peritoneum, die zur Entstehung innerer **Hernien** Anlass geben kann.“ Sie liegt „**hinter oder unter dem Coecum;** ihre Mündung sieht nach vor- und abwärts gegen das freie Ende des Blindsackes, und oft muss man diesen in die Höhe heben, um sie zu sehen.“ Treitz legt ihr daher den Namen fossa subcoecalis bei, würdigt sie aber von vorn herein keiner eingehenden Behandlung, weil sie „so vielfältige Varietäten aufweise, dass sich nicht leicht eine für alle Fälle passende Beschreibung geben lassen würde.“ Auch die von ihm selbst angegebene Thatsache, dass Huschke 2 pericoecale Taschen erwähnt, die mit seiner fossa subcoecalis nicht identisch sind, veranlasste ihn nicht zu einem Versuche, die peritonealen Verhältnisse am Coecum genauer zu studieren. Um so gründlicher hat sich nach ihm Waldeyer mit dem Gegenstande beschäftigt und es ist ihm auch gelungen, die vorhandenen Schwierigkeiten zu überwinden und Klarheit zu schaffen.

Wenn ich mich bei der Schilderung der pericoecalen Peritonealtaschen an Waldeyer und nicht an neuere Forscher anlehne, so geschieht dies hauptsächlich deshalb, weil Waldeyers Ansichten noch heute allgemeine Gültigkeit haben und weil die geringfügigen Aenderungen in den Bezeichnungen, die man später noch vorgeschlagen hat, sich leicht einfügen lassen und ein Uebergehen der Originalarbeit nicht rechtfertigen.

Ausserdem habe ich zur leichteren Orientierung und in Rücksicht auf den später zu behandelnden Fall eine schematische Darstellung des peritonealen Recessus am Coecum für wünschenswert gehalten und deshalb die Zeichnung Professor von Luschkas aus dem Handbuche der speciellen Pathologie und Therapie des Herrn Geheimrat von Ziemssen beigefügt.

Waldeyer bezeichnet als sicher unterscheidbar und constant in derselben Weise am Coecum auftretend folgende 4 Peritonealtaschen:

1. Die fossa ileocoecalis superior (nach Luschka). a.
2. Die fossa ileocoecalis inferior (nach Huschke). b.
3. Die fossa coecalis (nach Huschke). c.
4. Die fossa subcoecalis (nach Treitz). [Nicht sichtbar auf der Figur.]

Figur I.

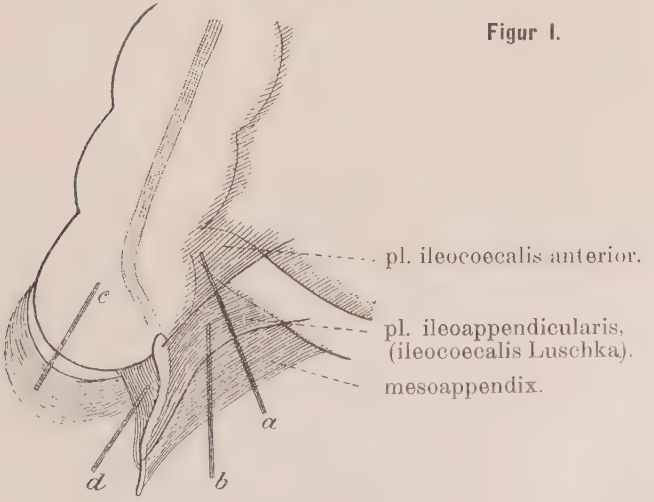

a. fossa ileocoecalis superior.
b. fossa ileocoecalis inferior.
c. fossa coecalis.
d. recessus retroappendicularis.

Die fossa ileocoecalis superior liegt an oder genauer vor der Einmündungsstelle des Ileums in das Coecum (Sonde a). Die Grösse und Tiefe des Recessus ist bedingt durch eine Peritonealfalte, die sich von dem vorderen Blatte des Ileocoecalmesenteriums abhebt und oberhalb des Endstückes des Ileums sich gegen die Vorderfläche des Coecums oder auch den Ansatz des processus vermiformis fortsetzt. In ihrem freien, concaven Rande, der nach links unten liegt, pflegt ein Zweig der arteria ileocolica, die arteria ileocoecalis anterior, zu verlaufen. Ausser durch diese Falte wird der recessus ileocoecalis begrenzt durch den Ileocoecalwinkel und durch die plica ileoappendicularis (cf. fossa ileocoecalis inferior). Da die Grube ziemlich seicht ist und den benachbarten Darmpartien eng anliegt, kann sie wohl kaum zur Bildung eines retroperitonealen Bruches Veranlassung geben; wenigstens ist bis jetzt noch kein Fall einer solchen Hernie veröffentlicht worden. Was die Benennung fossa ileocoecalis superior betrifft, so hat zuerst Jonnesco Bedenken gegen dieselbe erhoben, indem er geltend machte, dass die Tasche nicht „au niveau de l'angle ileocoecal supérieur" sich befinde, sondern „en avant de l'iléon ou plus précisément au niveau de l'angle ileocoecal antérieur." Broesicke schlägt daher sowohl wegen der Lage der Tasche als auch weil sie von der plica ileocoecalis anterior gebildet wird, den Namen recessus ileocoecalis anterior vor und dürfte damit die zutreffendste und bezeichnendste Benennung gewählt haben.

Die zweite von Waldeyer angegebene pericoecale Tasche ist die fossa ileocoecalis inferior (nach Luschka recessus ileocoecalis, Sonde b). Wie bei dem eben erwähnten Recessus so hat auch bei diesem Jonnesco Anstoss an dem Namen genommen und sich für die Bezeichnung recessus ileoappendicularis ausgesprochen, eine Bezeichnung, die schon deshalb vor dem längeren Ausdrucke Waldeyers den Vorzug verdient, weil sie auch dem Unerfahrenen die Lage der Tasche sofort klar werden lässt. Sie wird von 2 Peritonealfalten gebildet, „die den unteren Umfang des Ileumendes zwischen sich fassen und sich im mesenteriolum des processus vermiformis vereinen.“ Die untere resp. hintere Falte ist das Mesenteriolum des processus vermiformis selbst das, vom Mesenterium des Ileum ausgehend, sich zwischen dem hinteren Rande des Ileums und dem Appendix ausspannt und sicher daran zu erkennen ist, dass es in seinem freien Rande die arteria appendicularis führt, die als Ast der arteria ileocolica, hinter dem Ileum zum Wurmfortsatz herabzieht. Die obere, mehr nach dem Colon zu gelegene Falte ist die bereits oben erwähnte plica ileoappendicularis. Sie enthält, wenn überhaupt, nur kleine, unbedeutende Gefässe und, wie Luschka zuerst nachgewiesen hat, in ihrem Basalteile glatte, longitudinale Muskelfasern. An dem vorderen Umfange des Ileumendes entspringend, verläuft sie wenig oberhalb des Ileocoecalwinkels zur Wurzel des Wurmfortsatzes und geht von der vorderen Seite des letzteren in das Mesenteriolum über; ihr Ansatz am processus vermiformis unterliegt mannigfachen Variationen.

Für die Bildung einer hernia ileoappendicularis wäre, ausser einer genügend grossen Entwicklung der Tasche, nach Tuffier eine starke Anfüllung der pars ileocoecalis nötig, die durch die grössere Ausdehnung und Spannung des Darmes die Ränder der gewöhnlich collabierten Tasche klaffen liesse, und nach Jonnesco eine Fixation des processus vermiformis in der fossa iliaca. Denn bei beweglichem Wurmfortsatze würde der auf alle Eingeweide gleich wirkende Druck der Bauchpresse nicht im stande sein, Darmschlingen in den Recessus hineinzupressen, weil einerseits die Tasche, den andringenden Darmschlingen ausweichen könnte, andererseits durch den auf allen Seiten gleich starken Druck zusammengepresst werden würde. Aus diesen Umständen erklärt sich das seltene Vorkommen der hernia ileoappendicularis; bis jetzt sind nur 3 Fälle in der Litteratur als sicher aufgeführt. Der eine wird von Snow berichtet und betrifft eine 24jährige Dame, die infolge von Incarceration der Hernie zu Grunde ging; der 2. von Tuffier beschriebene betrifft einen 50jährigen Mann, bei dem eine 8 cm lange Darmschlinge in den mit weiter Oeffnung versehenen Bruchsack lose eingebettet war. Doch dürfte die Bezeichnung „Hernie“ für ihn anfechtbar sein, weil bei dem allzubreiten Eingange eine Bruchpforte zu vermissen ist. Der dritte Fall endlich, welcher als der am sichersten beobachtete und am klarsten dargestellte zu bezeichnen ist, wurde von Dr. Nasse im Jahre 1895 in der Berliner Klinik bei einem 46jährigen Arbeiter vorgefunden.

Die grösste Peritonealtasche am Coecum ist die von Waldeyer als fossa coecalis bezeichnete

(Sonde c.); sie entspricht in ihrer Lage genau dem Endteile des Coecums und bildet in der Mehrzahl der Fälle eine Art Bett für dasselbe. Ihre hintere Wand besteht in dem peritoneum parietale der fossa iliaca und die vordere wird durch eine Peritonealduplikatur dargestellt, die (als ligamentum intestini coeci nach Huschke) vom lateralen Umfange des Blinddarmes entspringend, sich nach links gegen die Vereinigungsstelle von Ileum und Coecum fortsetzt und sich im Mesenterium des Ileums oder auch im Mesoappendix verliert. Wenn Broesicke diese Grube nicht als typische Peritonealtasche bestehen lassen, sondern sie mit der noch zu behandelnden fossa subcoecalis unter dem Sammelausdrucke recessus retrocoecalis zusammenfassen will, so möchte ich dagegen doch einige Bedenken geltend machen. Denn abgesehen davon, dass die fossa coecalis gar nicht retro-, sondern höchstens sub- oder infra-coecal liegt, ist sie doch durch die Forderung, dass sie rechts durch das ligamentum intestini coeci begrenzt werde, scharf genug charakterisiert und pag. 63 seines Werkes gibt Broesicke die Berechtigung der gesonderten Bezeichnung der Tasche sogar selbst zu, „wenn man nur besonders betone, dass sie jene Vertiefung des peritoneum parietale über der fascia iliaca darstelle, in welche das Coecum eingelagert sei".

Dagegen halte ich die Bezeichnung „recessus retrocoecalis" für eine zu begrüssende Verbesserung des früheren Namens fossa subcoecalis. Diese Tasche befindet sich nämlich, wie Waldeyer besonders hervorhebt, „tief unter dem Coecum", so dass sie erst sichtbar wird, wenn man das

Coecum aufhebt. Ihre Eingangsöffnung ist nach rechts und abwärts gerichtet, ihr Grund erstreckt sich, entgegengesetzt zur fossa coecalis, nach oben, meist zwischen die Verlötungslinie der pars ileocoecalis mit der hinteren Bauchwand und die plica parietocoecalis hinein, und in vielen Fällen reicht sie soweit unter den Anfangsteil des Colons hinauf, dass man ihr die Bezeichnung eines recessus retrocolicus beilegen könnte. Analog dem Befunde an den oben behandelten Bauchfelltaschen hat man auch hier zweischenkliche Taschen oder zwei getrennt neben einanderliegende schmale, kanalartige Taschen gesehen.

Was die Casuistik der coecalen und retrocoecalen Hernien betrifft, so hat Jonnesco 11 Fälle davon gesammelt. Broesicke jedoch, der dieselben einer scharfen Kritik unterzieht, kommt zu dem Resultate, dass nur ein von Engel berichteter Fall, der vermutlich eine hernia coecalis behandelt, und allenfalls drei von Rieux leider nur zu kurz beschriebene retrocoecale Hernien (davon eine mit Incarcerationserscheinungen) als hierher gehörig zu bezeichnen seien. In neuerer Zeit ist noch ein Fall einer incarcerierten Hernia retrocoecalis von Aschoff im Oktoberhefte der „Berliner Klinik“ 1896 mitgeteilt worden.

Endlich sei noch, um alles Material zu erschöpfen, einer kleinen Tasche Erwähnung gethan, die von Hartmann als fossa ileocoecalis infima und von Leichtenstern als recessus retroappendicularis beschrieben worden ist (Sonde d.). Sie ist zwischen dem unteren Blatte des Mesoappendix und dem Coecum gelegen und wird sichtbar, wenn man den Wurmfortsatz aufhebt. Leichtenstern glaubt

auf diese Grube den oben erwähnten Fall von Snow beziehen zu müssen.

Der Vollständigkeit halber sei ausserdem erwähnt, dass von Carteron und Saussier eine hernia ligamenti uteri lati beobachtet worden ist, die sich an einer Stelle des freien Randes des Ligaments zwischen die beiden Peritonealamellen einstülpte, dass ferner mehrfache Beobachtungen paravesikaler Hernien vorhanden sind, die zwischen der plica vesicoumbilicalis und der plica vesicalis lateralis bei besonders starker Ausbildung der letzeren zur Entwicklung gelangt waren. Eine eingehende Behandlung haben die letzteren in der Dissertation des Herrn Dr. O. Kaufmann (Greifswald 1897) erfahren.

Was die Genese der erwähnten Peritonealtaschen anlangt, so muss ich leider auf eine eingehende Behandlung verzichten, weil sie zu weit führen und nicht mehr in den Rahmen der Arbeit gehören würde. Ausserdem dürfte alles über die Genese bis jetzt Bekannte in Broesickes Arbeit zusammengefasst sein. Deshalb beschränke ich mich darauf, anzuführen, dass man nach der Entstehung der die Peritonealtaschen bildenden Duplikaturen Gefäss- und Verlötungsfalten unterscheidet. Die ersteren werden, wie oben an den betreffenden Stellen angedeutet worden ist, durch Gefässe gebildet oder deutlicher gesagt, durch solche emporgehoben und sind dadurch charakterisiert, dass in ihrem freien Rande jene Gefässe verlaufen. Die Verlötungsfalten dagegen entstehen da, wo physiologische Verklebungen des Peritoneums mit den Baucheingeweiden oder zweier Peritonealamellen untereinander stattfinden und sind

teils auf zu geringe und teils auf zu ausgedehnte Verwachsungen der peritonealen Flächen zurückzuführen. Die Bildung der peritonealen Taschen fällt vorzugsweise in jene Zeit des Embryonallebens, in der sich das parietale Peritoneum an die Bauchwand anheftet und das Colon ascendens und transversum sich von der linken Seite in seine normale Lage nach oben und rechts hinüberschlägt; sie dürfte um die Zeit der Geburt als völlig abgeschlossen zu betrachten sein. Die Ansicht von Treitz, dass die Entstehung der Taschen am Coecum und an der flexura sigmoidea mit dem Descensus der Sexualdrüsen in Zusammenhang zu bringen sei, ist von Waldeyer und Broesicke widerlegt worden.

Wenn schon Treitz die pericoecalen Taschen als die inconstantesten aller Peritonealtaschen bezeichnet, so ist er ohne Zweifel durch die sehr complicierten und äusserst variablen Peritonealverhältnisse der Ileocoecalgegend zu dieser Bemerkung bestimmt worden. Noch weit grössere Schwierigkeiten bieten aber der Lagebestimmung die pericoecalen Hernien, da ja durch die sogenannte „Wanderung der Bruchpforte“ und die dadurch bedingten mannigfachen Zugwirkungen die Lage der einzelnen Darmabschnitte und Peritonealfalten zu einander erheblichen Veränderungen unterworfen wird. Auch der in der hiesigen chirurgischen Klinik beobachtete Fall einer incarcerierten pericoecalen Hernie zeigte ein gegen den normalen Situs der regio ileocoecalis durchaus verändertes Bild; ich hoffe in-

dessen, im folgenden den Beweis führen zu können, dass jener Fall der bis jetzt so äusserst selten beobachteten hernia ileoappendicularis zuzurechnen sei, und glaube aus der Complication des Bruches mit einem unterhalb der Incarcerationsstelle gelegenen Carcinome zugleich die Richtigkeit einer der bis jetzt angenommenen Entstehungsarten retroperitonealer Hernien bestätigen zu können.

Zunächst lasse ich die Krankengeschichte folgen:

E. Georg, Stationsmeister, 38 Jahre. Zugang am 1. XII. 98.

Anamnese: Patient gibt an, seit ca. 4 Jahren in unregelmässig wiederkehrenden Zwischenräumen an 3—4 Tage dauernder Verstopfung zu leiden, wobei gewöhnlich auch Undurchgängigkeit der Gase bestand. Bis 24. XI. befand sich Patient vollkommen wohl; am 25. XI. erkrankte er plötzlich an Stuhlverstopfung und Undurchlässigkeit des Darmes für Gase, nachdem schon die Woche vorher mehr Gurren im Leibe bestanden hatte. Patient erhielt Ricinusöl, musste dasselbe aber gleich erbrechen, ebenso wie verschiedene andere Abführmittel in Pulverform; Einläufe, die er vom ersten Tage an erhielt, hatten ebenfalls keine Wirkung; Einläufe von mehr als 1 Liter konnte er bis zu 4 Stunden halten. Dabei bekam er fortwährend Aufstossen und Erbrechen, besonders nach Flüssigkeitszufuhr. Der Leib war diffus schmerzhaft, die Atmung sehr erschwert. Kotiges Erbrechen bestand niemals. An frühere Krankheiten kann sich Patient nicht erinnern, mit Ausnahme von ca. 6 Wochen dauernden Blasenbeschwerden im vorigen Jahre. Infektion negiert, mässiges Potatorium.

Die Angaben des Patienten kann ich noch durch einige Mitteilungen ergänzen, welche ich Herrn Dr. Beck und Herrn Dr. Morian, die den Kranken in Neu-Ulm behandelten, verdanke. Von Herrn Dr. Beck erfahre ich, dass die vom Patienten in der Anamnese erwähnten Blasenbeschwerden Nierenkolikerscheinungen gewesen seien, die mit Abgang von Gries und reichlichem Vorhandensein von Harnsäure einhergingen. Gegen die habituelle Verstopfung brauchte E. auf Anraten des Herrn Dr. Beck ständig mässige Irrigationen des Rectums. Herr Dr. Morian, in dessen Behandlung der Kranke am 27. XI. (also 3 Tage nach dem Auftreten der ersten Erscheinungen von Darmstenose) trat, schreibt über den Fall:

„Die Krankheit begann mit Erbrechen und Stuhlverhaltung, jede Nahrung, jede Flüssigkeit wurde erbrochen, vermischt mit grossen Mengen von Schleim und Galle. Die Untersuchung ergab neben starkem Meteorismus eine Dämpfung in der regio ileocoecalis, die, etwa von der Mitte des Darmbeinkammes an gerechnet, sich nach rückwärts bis gegen die Nierengegend erstreckte, während die Perkussion über dem ganzen übrigen Abdomen mit Ausnahme eines kleinen Gebietes über der linken Inguinalgegend, über der zeitweise eine Dämpfung zu constatieren war, tympanitischen Schall ergab. Der Puls war voll und rhythmisch, der Kräftezustand gut."

„Die Behandlung bestand in Anwendung hoher Clysmen vermittelst der Magensonde, die ohne Schwierigkeit in ihrer ganzen Länge in das Rectum einzuführen war. Ein Seifenclysma (3/4 Lt.) blieb 5 Stunden und wurde dann wieder entleert ohne Kotbeimischung;

verdächtig waren nur einzelne feinflockige, braunschwärzliche Fetzen undefinierbaren Charakters. Solche Clysmata wurden öfters, aber immer ohne Erfolg angewendet. Daneben liess ich Eisumschläge um den Leib anlegen und zur Linderung des Brechreizes Eispillen nehmen. Elektrisieren des Leibes (ein Pol ins Rectum eingeführt) und vorsichtige Massage hatten keine Wirkung, eine Magenausspülung wenigstens den Erfolg, dass der Brechreiz und der lästige Schluchzen nachliessen. Um Stuhl zu erzwingen, versuchte ich zum Schlusse noch ein starkes Abführmittel (Kalomel $O,_3$, Ol. Crot. gtt. I). Die Pulver blieben, hatten aber auch keine Wirkung. Meine Diagnose lautete daher auf Volvulus an der Stelle der oben erwähnten Dämpfung. Peritonitis und Perityphlitis war auszuschliessen, weil kein Fieber, kein Schmerz und über dem Coecum selbst tympanitischer Schall vorhanden war.“

Ausserdem wurde Patient früher von Herrn Dr. Morian wegen Influenca und Prostatitis behandelt.

Das Krankenjournal der chirurgischen Klinik giebt weiterhin an:

Status praesens: Mässige Cyanose, starke Dyspnoe, Leib hochgradig fassförmig aufgetrieben, Leberdämpfung in der Mammillarlinie zwischen 4. und 7. Rippe, im linken Anteil nicht percuttierbar; in beiden Weichen gedämpfter Schall, der bei Seitenlage tympanitisch wird; sonst überall lauter tympanitischer Schall. Per rectum fühlt man den Douglas ziemlich vorgetreten; im Rectum kein abnormer Befund. Seit heute früh kein Erbrechen mehr. Puls 120, ziemlich

kräftig. Nachts 2 ctg Morphium. Während der Nacht kein Erbrechen.

2. XII. Puls 132. Operation von Herrn Dr. Schmitt. Aethernarkose. Da der Sitz des Hindernisses in der flexura sigmoidea angenommen wird, wird oberhalb des linken Leistenkanals eingeschnitten. Nach Eröffnung des Peritoneums erweist sich das Colon descendens als vollkommen collabiert. Infolgedessen Schrägschnitt über dem rechten ligamentum Poupartii. Nach Durchtrennung des Peritoneums stellt sich neben dem grossen Netze eine stark gelbliche, dunkel cyanotische Darmschlinge ein, die durch Verwachsungen ringsum mit dem Peritoneum verlötet ist. Nach Durchschneidung des Peritoneums hat sich eine mässige Menge blutig-seröser, geruchloser Flüssigkeit entleert. Das Peritoneum wird mit der äusseren Haut vereinigt, die Hautwunde verkleinert und der Darm ringsum eingenäht. Die Darmwand ist enorm brüchig. Der Darm wird mittelst Thermokauters eröffnet; dabei entleeren sich ca. 3 Liter unter hohem Drucke stehenden, flüssigen Kotes; Einführung eines Drainrohres, Watteverband. Infusion von Kochsalzlösung.

Abends ist Patient verhältnismässig frisch. Puls 120, kein Brechreiz. Ziemlich reichliche Kotentleerung.

3. XII. Nach ruhiger Nacht Puls 136. Um 10 Uhr plötzlich copioses Koterbrechen, Puls 140, ziemlich klein; Infusion von 1 Liter Kochsalzlösung.

Nachmittags 4 Uhr wiederholt sich das Koterbrechen; es sistiert auf Magenspülung. Patient hochgradig collabiert; Puls 160.

4. XII. Früh 5 Uhr exitus letalis.

Diagnose: Ileus (Kolostomie), Peritonitis diffusa.

Die Sektion (Journal des Path. Instituts N. 1050, 1898) wurde am 5. Dezember von Herrn Privatdozenten Dr. Dürck ausgeführt. Der dabei aufgenommene Bericht hat folgenden Wortlaut:

Ziemlich grosse, sehr kräftig gebaute, männliche Leiche, Länge 170 cm, Körpergewicht 67 Kg.

Thorax breit und tief, Abdomen aufgetrieben, stark gespannt, in der rechten Weichengegend (an der crista ossis ilei) zum Teil vernähte, 7 cm lange Schnittwunde, in welches ein Darmstück eingelegt ist; eine zweite total vernähte Wunde an der genau correspondierenden Stelle linkerseits. Bei Eröffnung des Abdomens die Darmschlingen durch frischen Fibrinbeschlag untereinander verklebt, im kleinen Becken und den abhängigen Teilen des Abdomens ca. 100 ccm trüber, bräunlicher Flüssigkeit. Beim Emporheben der stark geblähten Dünndarmschlingen setzt sich gerade hinter dem Kopfe des Coecums auf der Höhe der Teilungsstelle der arteria iliaca eine genau horizontal und sehr scharf verlaufende, halbmondförmige, mit der Concavität nach oben gerichtete Spange an; hinter derselben eine fast 10 cm hinten und oben weiter reichende, extraperitoneale Tasche; in diese Tasche ist der Kopf des Coecums eingelagert; der processus vormiformis ist mit der hinteren, unteren Wand des colon ascendens verwachsen. Die Wandungen des in diese Tasche eingelagerten Darmstückes sind sehr stark injiziert, zum Teile bläulichrot verfärbt; auf der linken Seite, gerade am Uebergange des colon ascendens in das Σ Romanum eine circuläre Einschnürung des Dickdarmes, und dieser entsprechend eine sehr starke, knotige Resistenz fühlbar. Beim Aufheben dieses Darmstückes reisst dasselbe ein und es entleert sich etwas breiig-kotige Inhalt.

Zwerchfellstand beiderseits 3. Intercostalraum. Beide Lungen durch einige Spangen flächenhaft adhaerent, beide Pleurahöhlen leer. Linke Lunge von geringem Umfange, abgesehen von den Spangen mit glatter, durchsichtiger Pleura, über dem Unterlappen dunkel durchscheinend; Oberlappen von weicher Consistenz, gut lufthaltig; Unterlappen sehr blutreich, stark durchfeuchtet, in seinem Luftgehalte reduciert; keine derberen Einlagerungen. In der rechten Lunge ebenso: Ober- und Mittellappen ziemlich blass, in allen Teilen lufthaltig; der Unterlappen stark hyperämisch, durchfeuchtet, mit reduciertem Luftgehalte.

Magen gross, mit blassgrauer, etwas granulierter, derber Schleimhaut. Die Darmschlingen fast allenthalben mit einem frischen Fibrinbelage bedeckt; Wandung, besonders im Coecum, blutigrot durchtränkt, zum Teil in beginnender Nekrose. Entsprechend dem oben erwähnten, äusserlich fühlbaren Knoten an der Uebergangsstelle des colon descendens in das Σ Romanum eine kaum für den Knopf der Darmschere durchgängige, ringförmige Verengerung, welche durch eine derbe, in Zerfall begriffene, sämtliche Darmwandungen durchsetzende Neubildung bewirkt wird. An der Innenfläche ist die Schleimhaut zu Verlust gegangen. Unterhalb dieser Durchschnürung ragen aus der Schleimhaut an dünnen, bis zu 3 cm langen Stielen hängende, rote, himbeerförmige Excrescenzen hervor; das unterhalb liegende Darmstück stark contrahiert.

Die Leber ist gross, unter der Kapsel an zahlreichen Stellen durchscheinend; auf der Schnittfläche zahlreiche, bis über haselnussgrosse, gelblichweisse Knoten, die sehr stark gegen das Lebergewebe abge-

setzt sind und auf dem Durchschnitte gelbliche Pfröpfe hervorquellen lassen. Die Gallenblase enthält reichliche, dunkelbraune, dickflüssige Galle.

Das Herz in beiden Abschnitten etwas verbreitert, das subcardiale Fettgewebe reichlich; Epicard glatt. Beide Ventrikel mässig dilatiert, mit sehr kräftiger, dunkelbrauner Muskelwand. Endocard durchsichtig und glatt. Klappen frei beweglich und gut schlussfähig.

Milz klein, mit runzeliger Kapsel, einsinkender, blassbrauner Pulpa, mit vorstehendem Gerüste, gut erkennbarer Zeichnung.

Beide Nieren mit reichlicher Fettkapsel, mit abziehbarer Fibrosa; Oberfläche glatt, sehr blass; auf der Schnittfläche die ganze Rinde sehr blass mit entsprechender Höhe und Breite, ohne Einlagerungen; Nierenbecken eng, Hilus fettreich.

Diagnose: Cirkuläres Carcinom an der Grenze des colon descendens und des Σ Romanum, multiple Metastasen in der Leber; acute, eitrig-fibrinöse, diffuse Peritonitis, Gangrän eines Teiles des Coecums durch Einklemmung in eine retrocoecale Peritonealtasche; mässige Hypertrophie beider Herzventrikel.

Wenn man nun an der Hand des Sektionsberichtes den Verlauf des Falles noch einmal überblickt, muss man zu folgender Anschauung über den Zusammenhang der einzelnen Erscheinungen kommen:

Die retroperitoneale Hernie, die, wenn nicht schon von Anfang an, so doch sicher seit einer Reihe von Jahren das Coecum enthielt (wofür später ein Beweis angeführt werden soll), würde an sich wohl kaum je eine Stenosierung des Darmes haben herbeiführen können;

denn es befand sich doch nur das Coecum, ein blind endigendes Darmstück in ihr, und die aus der valvula ileocolica austretenden Ingesta hätten, selbst wenn die Tasche das Coecum eng umschnürt hätte, ungehindert in das colon ascendens gelangen können. Ja es lässt sich nicht einmal genau entscheiden, ob die hartnäckige Verstopfung, an welcher der Patient jahrelang gelitten hat, auf jene Hernie zurückzuführen ist. Es müssen vielmehr noch andere Umstände wirksam gewesen sein, die eine so bedeutende Vergrösserung des Bruches bewirkten, dass eine Darmstenose daraus sich entwickeln konnte. Treitz nennt vier Ursachen, welche die Ausbildung der retroperitonealen Hernien besonders begünstigen, nämlich abnorme Schlaffheit des Peritoneums, verstärkte Wirkung der Bauchpresse, gleichmässige und anhaltende Erschütterungen des Körpers (Reiten, Tanzen) und übermässige Ausdehnung des Darmes durch Nahrungsmittel oder Gase. Im vorliegenden Falle ist das zuletzt Genannte der direkte Anlass für die Incarceration der Hernie gewesen, und es ist, so paradox es zu sein scheint, die Stenose am Coecum entstanden infolge der carcinomatösen Darmverschliessung an der flexura sigmoidea. Jenes Carcinom, das nach dem Urteile des Herrn Privatdozenten Dr. Dürck etwa ein Jahr bestanden haben mag, entzog sich der Diagnose, weil es infolge seines hohen Sitzes am Uebergange des colon descendens in die flexura sigmoidea per anum nicht zu erreichen war und auftretende Verstopfung als diagnostisches Merkmal bei dem mit chronischer Obstipation geplagten Patienten in Wegfall kam; ausserdem dürften etwa vorhanden gewesene Blutungen diesen Kranken, der durch regelmässige Irrigation des

Rectums Stuhl zu erzwingen pflegte, nicht leicht bewegt haben, deshalb einen Arzt zu befragen; Angaben darüber hat er nicht gemacht, dass er bisweilen Blutabgang bemerkt habe. Verjauchung des Carcinoms lag nicht vor. Marasmus war bei dem kräftigen Manne mit noch ziemlich reichlichem Fettansatze durchaus nicht zu constatieren. Etwa gegen den 24. November mag das Carcinom zum völligen Verschlusse gekommen sein, sei es durch das fortgesetzte Wachstum oder durch eine Art Klappenbildung, die nach dem pathologisch anatomischen Befunde nicht ganz auszuschliessen wäre. Die Folge davon war natürlich eine Stauung des Darminhaltes und eine bei Darmverschluss regelmässig zu beobachtende abnorme Gasentwicklung. Ueber die Genese des Meteorismus bei Darmstenose äussert sich Nothnagel in seinem Handbuche der speciellen Pathologie und Therapie (Band 17 p. 66) folgendermassen: „Die Darmstenose veranlasst keineswegs den Meteorismus; zuweilen vergehen selbst Tage, ehe er stärker ausgeprägt ist. Massgebend für die schnellere oder langsamere Entwicklung ist offenbar die Beschaffenheit des Darminhaltes und dessen Gasproduktionsvermögen im Zeitpunkte der Darmverschliessung. Bei mässiger Produktion kann das Gas im Anfange noch durch Resorption ins Blut fortgeschafft werden. Später steigert sich die Produktion in Folge der Stagnation und stärkeren Zersetzung des Inhalts. Der Darm beginnt sich meteoristisch zu dehnen und diese Dehnung muss ihrerseits selbst wieder zu immer weiteren Gasanhäufungen führen, indem durch sie die Resorption in die Blutgefässe offenbar ungünstig beeinflusst und namentlich auch durch die übermässige Dehnung schliess-

lich die Contraktionsfähigkeit der Darmmusculatur beeinträchtigt wird, wovon ich mich direkt experimentell überzeugt habe. So entsteht ein undurchbrechbarer circulus vitiosus und der zuweilen ungeheuerliche Meteorismus, wie man ihn bei Darmstenose sehen kann.“ Die nächsten Folgen des Darmverschlusses und des starken Meteorismus waren, natürlich neben der vollständigen Undurchlässigkeit des Darmes, auch für Gase, das Erbrechen und später der Ileus, sowie die Vergrösserung der Hernie unter dem erhöhten intraabdominalen Drucke. Es schlüpfte nach dem Eintritt einer grösseren Menge von Darminhalt in das Coecum noch ein Stück der vorderen Wand des colon ascendens in den Bruchsack hinein und dadurch wurde die Einmündungsstelle des Ileums in das Coecum so stark gegen die Bruchpforte herangezogen (cf. Tafel I), dass die beiden Falten der valvula ileocolica gegen einander gepresst wurden und somit die zweite Stenose entstand.

Was die bei dem Patienten angewandte Therapie betrifft, so möchte ich zunächst bemerken, dass auch mittels der hohen Clysmata unter Anwendung der Magensonde die Stelle, an der das Carcinom sass, nicht erreicht, geschweige denn von der Sonde überwunden worden sein dürfte. Abgesehen von dem negativen Erfolge jener Einläufe lässt sich dafür geltend machen, dass eine gewöhnliche Magensonde, die kaum weiter als auf eine Länge von 45 cm einführbar zu sein pflegt, um ca 5 cm zu kurz gewesen wäre, wenn man bei dem ziemlich grossen Patienten die Länge des Rectums auf reichlich 20 cm und die der flexura sigmoidea auf 30 cm (letzteres nach Messung am Präparate) ansetzt.

Die Menge von 1,25 Liter Flüssigkeit ausserdem findet im rectum und der flexura sigmoidea mit Leichtigkeit Platz. Hätte die Sonde die Stenose des Carcinoms überwunden (sie erwies sich ja bei der Sektion als für den Scherenknopf noch durchgängig), so wäre bestimmt Darminhalt später mit ausgeflossen, da derselbe im ganzen Kolon unter hohem Drucke stand und flüssig war, wie sich bei der Operation zeigte. Die nach dem Abgange des Seifenwassers in demselben vorhandenen braunschwarzen Fetzen sind wohl sicher als von dem zerfallenden Carcinome abgelöste Gewebsteile zu bezeichnen. Bei dem operativen Eingriffe blieb das Carcinom, das zwar operabel gewesen wäre, aber doch schon Metastasen in der Leber gebildet hatte, nach dem Einschnitte in der linken Inguinalgegend unbemerkt, weil der vorliegende obere Teil der flexura sigmoidea collabiert war, sich im Zustande des sogenannten Hungerdarmes befand und man deshalb auf einen höheren Sitz des Hindernisses schliessen musste. Nach dem Einschnitte oberhalb des rechten ligamentum Poupartii stellte sich eine Darmschlinge ein, die sowohl ihrer Lage als ihrer Form nach dem Coecum vollkommen entsprach. In der That war es aber nur der Anfangsteil des colon ascendens, der, dicht über der Bruchpforte fixiert, wegen seiner abnorm starken Füllung dem Coecum auffallend ähnlich war (cf. Tafel I.). Durch die Anlegung eines anus praeternaturalis an dieser Stelle wurde zwar der Inhalt des Colons entleert und die durch das Carcinom bewirkte Stenose ausgeschalten; die proximal gelegene Stenose am Coecum dagegen blieb, da man sie nicht bemerkt hatte, bestehen und musste, obwohl sich der Patient unmittelbar nach der

Operation wesentlich erleichtert gefühlt hatte, sehr bald zum Tode führen. Der exitus letalis trat ein infolge der eitrigen Peritonitis und der beginnenden Gangrän des Darmes an der Bruchpforte.

Man könnte hier mit Recht die Frage aufwerfen, warum der secundär am Coecum entstandene Darmverschluss sich nicht wieder löste, nachdem die durch das Carcinom bewirkte Stenose operativ behoben war. Die Antwort darauf findet sich bei Nothnagel; dieser schreibt pg. 322 in Band XVII seines oben schon genannten Werkes: „Die physiologischen Bedingungen für die Unmöglichkeit des spontanen Zurücktretens, der selbständigen Lösung aus dem Engpasse, liefert zum geringsten Teil der Eintritt von eigentlichem Darminhalte; in einzelnen Fällen wurde die an sich anfänglich nur locker eingeklemmte Schlinge durch eine nachträgliche Achsendrehung fixiert; ganz überwiegend aber wird die Spontanlösung durch die Consequenzen verhindert, welche die Cirkulationsstörung in Darm und Gekröse setzt. Diese bestehen in seröser Transsudation und blutiger Extravasation und zugleich in abnormer Gasentwicklung, welche in den Wandungen und im Lumen des eingetretenen Darmes sich ansammeln.“

Ich wende mich nunmehr der Schilderung der Hernie selbst zu und nehme dabei die der Arbeit angefügten beiden Tafeln zu Hilfe. Dieselben zeigen, von vorn und oben dargestellt die Lage der Hernie auf dem musculus ileopsoas in der Höhlung der rechten Darmbeinschaufel, und die Peritonealverhältnisse nach der Lösung des Coecums aus dem Bruchsacke. Das

colon ascendens ist der grösseren Deutlichkeit wegen etwas nach oben und hinten gezogen, das Coecum auf Tafel II nach oben und innen zurückgeschlagen, so dass seine Rückseite sichtbar ist.

Wie ich schon oben andeutete, glaube ich in dem vorliegenden Falle mit Bestimmtheit eine hernia ileoappendicularis gefunden zu haben, die, wie ebenfalls schon erwähnt wurde, erst in 2 unanfechtbaren Fällen in der Litteratur beschrieben ist. Bezüglich der normalen Lage und Begrenzung der fossa ileoappendicularis verweise ich auf die Beschreibung derselben unter den pericoecalen Bauchfelltaschen. Die, wie an derselben Stelle angegeben, für die Bildung dieser Hernie unbedingt nötigen Voraussetzungen, die starke Füllung der pars ileocoecalis und die Fixation des processus vermiformis in der fossa iliaca, sind in unserem Falle beide vorhanden. Denn einerseits müssen sich bei dem Patienten in den unteren Partien des Intestinaltraktes, wenn nicht schon gelegentlich früher, doch wenigstens in jener Zeit, in der er an Verstopfung zu leiden begann, grössere Mengen von Darminhalt angesammelt haben. Der Wurmfortsatz andrerseits ist (cf. Tafel II.) nach hinten unter das Coecum umgeschlagen und in seiner ganzen Ausdehnung mit dem unmittelbar unterhalb der valvula ileocolica gelegenen Teile des Coecums und mit der hinteren, unteren Wand des colon ascendens verwachsen; zu welcher Zeit und unter welchen Bedingungen diese Verwachsung stattgefunden hat, lässt sich jetzt nicht mehr feststellen. Das Coecum selbst, das vermutlich erst nach Entstehung der Hernie seine enorm grosse Ausdehnung angenommen hat, zeigt sich vollkommen frei von jedweden mesenterialen Fixationen.

Die Veränderungen nun, die nach der Entwickelung der Hernie die peritonealen Verhältnisse am Coecum erlitten haben, sind so grosse, dass man auf den ersten Blick jede Aehnlichkeit der fossa ileoappendicularis mit der Form, die sie nach der schematischen Figur von Luschka haben sollte, vermisst. Vor allem fällt auf, dass der freie Rand der (in Figur II mit b bezeichneten) plica ileoappendicularis anstatt nach unten nach oben gekehrt ist und die Begrenzung einer gegen das Ileum offenen Tasche bildet. Dass diese Veränderungen aber ganz normale sind und eher zu Gunsten der Annahme einer hernia ileoappendicularis als dagegen sprechen, glaube ich nicht besser darlegen zu können, als wenn ich an der Luschka'schen Figur durch eine analoge Verlagerung des Wurmfortsatzes dieselben Verhältnisse zu schaffen versuche, wie sie hier vorliegen. An der nebenstehenden Skizze ist dieser Versuch gemacht, und es wird, hoffe ich, dieselbe für das

Figur II.

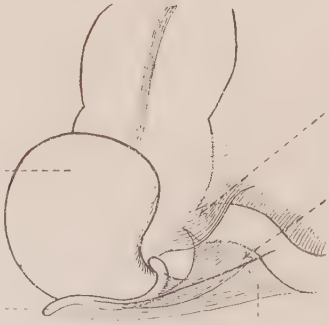

(Der Wurmfortsatz ist nur erst unter das Coecum, nicht unter das colon ascendens verlagert gedacht, damit die Entwicklung der Veränderungen deutlicher zu erkennen ist).

Verständnis der Tafel II nicht ohne Nutzen sein. Dass die plica ileocoecalis anterior mit dem in Figur II durch a bezeichneten Gebilde identisch ist, bedarf wohl keiner besonderen Erörterung. Des weiteren ist leicht zu erkennen, dass mit der Verlagerung des processus vermiformis nach oben und aussen auch die plica ileoappendicularis und das Mesenteriolum eine Verschiebung nach oben erfahren haben und vor allem ausserordentlich stark gespannt worden sind. Die grosse Spannung des Mesoappendix ist zugleich als ein für die Bildung einer Hernie praedisponierender Umstand aufzufassen; der Grund, warum sich das Coecum aber nicht in die plica ileoappendicularis einlagerte, deren freier Rand ja sogar, wie die Skizze zeigt, etwas nach oben umgebogen gewesen ist, besteht darin, dass im vorliegenden Falle jene Falte in bedeutend geringerer Ausdehnung entwickelt war als das Mesenteriolum (cf. Tafel II). Zieht man endlich in Betracht, dass, nachdem die Hernie im Mesenteriolum sich entwickelt hatte, durch den von ihr beanspruchten Raum der Grund des recessus ileoappendicularis vorgedrängt und so der ganze Recessus förmlich nach vorn umgestülpt wurde, so wird es klar, dass die plica ileoappendicularis gleichsam sich aufrichten und mit dem Ileocoecalwinkel eine nach oben offene Tasche bilden musste. Gefässe verlaufen in der plica ileoappendicularis nicht; sie stellt vielmehr eine äusserst dünne, gegen das Ileum hin am freien Rande fast durchsichtige Peritonealduplikatur dar. Dass die Bruchpforte, die an ihrer lateralen Seite durch 2 zu einander parallel verlaufende, scharfe Falten begrenzt wird, an dem gegen das untere Ende des Wurmfortsatzes gelegenen Teile des Mesoappendix ent-

standen ist, dürfte damit zu begründen sein, dass diese Stelle des Mesoappendix am meisten unter der starken Zugwirkung zu leiden hatte und daher wohl am wenigsten Widerstand bot. Die mit s bezeichneten, strangartigen Gebilde halte ich für die Partien des Mesenteriolums und der plica ileoappendicularis, an denen beide am Grunde der Taschen zusammentrafen. Als Beweis dafür, dass die mit m bezeichneten Faserzüge wirklich dem Mesenteriolum angehören, führe ich ausser den unterhalb der Bruchpforte nachweisbaren Gefässen den Umstand an, dass jene Faserzüge nach der hinteren Wand des Ileums durch die mitgezeichneten Fettanhängsel sich fortsetzen, während der Ansatz der plica ileoappendicularis an der vorderen Wand des Ileums als ein weiteres Zeichen dafür anzusehen ist, dass man thatsächlich jene Falte vor sich habe. Die mit t bezeichnete Vertiefung ist keine typische Peritonealtasche; sie ist vielmehr nur eine seichte Grube, die gebildet wird durch das Ende des processus vermiformis und den Anfangsteil des mesocolon ascendens. Das oberhalb der Grube sichtbare Gebilde ist ein Fettläppchen. Endlich muss ich noch einen Befund erwähnen, der Bedenken in mir wachrief, ob ich wirklich eine wahre retroperitoneale Hernie vor mir habe. Bei der Eröffnung des Bruchsackes zeigte sich nämlich, dass das Peritoneum gar nicht die Wandungen des Bruchsackes vollkommen auskleidete, sondern sich vielmehr nur etwa auf eine Strecke von ca 3 cm über den scharf abgegrenzten Rand der Bruchpforte hinein fortsetzte und bei Anspannung des retroperitonealen Bindegewebes in einer dünnen, deutlich erkennbaren, ringförmigen Linie endete. Gleichwohl bin ich zu der

Ueberzeugung gelangt, dass der vorliegende Fall unzweifelhaft als eine echte retroperitoneale Hernie zu bezeichnen sei. Der Bruchsack wurde ja eben gebildet von einem Teile des bereits auf das äusserste gespannten Mesenteriolums, und es kann absolut nicht Wunder nehmen, wenn bei dem Wachstum der Hernie der Bruchsack eingerissen ist. Da aber bei einer Ruptur des Peritoneums stets eine mehr oder minder starke Blutung stattfindet und sich doch bei der Sektion weder Spuren eines Blutergusses noch auch die geringste entzündliche Reizung gerade an der in Frage stehenden Stelle vorfand, so muss man daraus den Schluss ziehen, dass der Einriss des Bruchsackes nicht vor kurzem geschehen sein kann, sondern dass die Hernie in grösserer Ausdehnung schon seit geraumer Zeit bestanden haben muss.

Wenn ich zum Schlusse noch die Behandlung der retroperitonealen Hernien ins Auge fasse, so bedarf es wohl keiner Erörterungen, dass, wenn die Diagnose feststünde, die einzige Therapie in der Beseitigung der Hernie mittelst einer Laparotomie zu suchen wäre. Aber leider stösst die Diagnose auf unüberwindliche Schwierigkeiten. Bis jetzt ist noch nicht in einem einzigen Falle die Diagnose praecis gestellt worden. Mit Ausnahme von 2 Fällen, von denen der eine bei einer Operation wegen eines vermeintlichen Ovarialtumors*) entdeckt, der andere bei einer Operation wegen Stenosierung des Darmes**) gefunden wurde, sind bis jetzt sämtliche retroperitoneale Hernien erst

*) Frauenklinik zu Tübingen, 1895, Dr. Rüping.
**) Chirurg. Universitätsklinik zu Berlin, 1895, Dr. Nasse.

auf dem Sektionstische erkannt worden. Zeigen doch die incarcerierten retroperitonealen Brüche ganz die gleichen Erscheinungen, wie sie aufzutreten pflegen bei Invagination des Darmes, bei Volvulus, bei Einklemmungen in Löcher und Spalten des Mesenteriums und bei Darmverschluss durch peritonitische Produkte und stenosierende Tumoren. Von theoretischem Standpunkte aus wäre die Diagnose einer retroperitonealen Hernie abhängig zu machen von dem Nachweise eines kugeligen, prall elastischen Tumors, der, bei Stuhlverhaltung an Grösse und Consistenz zunehmend, sich nach reichlicher Stuhlentleerung wieder verkleinern und tympanischen Schall geben müsste. Dieser Nachweis dürfte aber nur in seltenen Fällen zu erbringen sein und ist bei bestehender Incarceration sogar durchaus unmöglich, so dass wohl für alle Zeiten N o t h n a g e l's Ausspruch Gültigkeit behalten wird, „dass bezüglich der Diagnose retroperitonealer Hernien das positive „Ja" keineswegs beweisend sein, das „Nein" dagegen nicht im Entferntesten das Bestehen einer solchen Hernie widerlegen würde."

Muss aber bei entstandenem Darmverschlusse die Laparotomie gemacht werden, ohne dass Art und Sitz des Hindernisses bekannt sind, und es wird eine eingeklemmte retroperitoneale Hernie als Ursache der Stenose gefunden, so bietet ihre Lösung natürlich durchaus keine anderen Schwierigkeiten und dieselben Aussichten auf guten Erfolg der Operation dar, als wenn ein Volvulus oder eine Invagination vorhanden gewesen wäre.

Mit Freuden ergreife ich die Gelegenheit auch an dieser Stelle meinem hochverehrten Lehrer, Herrn Obermedicinalrat Professor Dr. v. Angerer, für die gütige Uebernahme des Referates, sowie den Herren Privatdocenten Dr. Schmitt und Dr. Dürck für die liebenswürdige Förderung bei der Abfassung der Arbeit, und den Herren prakt. Aerzten Dr. Beck und Dr. Morian aus Neu-Ulm für die freundlichen Mitteilungen zur Ergänzung der Krankengeschichte meinen wärmsten Dank auszusprechen.

Bei der Abfassung der Arbeit verwandte Litteratur:

G. Broesicke, Ueber intraabdominale Hernien und Bauchfelltaschen. Berlin 1891.

W. Gruber, Nachträge zu den Bildungshemmungen des Mesenteriums. Virchows Archiv. Band XLIV. Berlin 1868.

Huschke, Lehre von den Eingeweiden und Sinnesorganen des menschlichen Körpers. Leipzig 1844.

Jonnesco, Hernies int. retroperitonéales ou hernies formées dans les fossetes normales du péritoine. Paris 1890, édit par G. Steinheil.

Israel. Ueber Ileus. Berl. klinische Wochenschrift 1892, I.

Luschka, Ueber die peritonealen Umhüllungen des Blinddarmes und über die fossa ileocoecalis. Virchows Archiv. Band XXI. 1861.

Nasse, Ein Fall von incarcerierter Hernia ileoappendicularis. v. Langenbecks Archiv für klinische Chirurgie. 1895. LI. Band, Heft IV.

Nothnagel, Handbuch der speciellen Pathologie und Therapie. Band XVII. Wien 1898.

Tillmanns, Lehrbuch der allgemeinen und speciellen Chirurgie. Band II, 2. Teil. Leipzig 1897.

Toldt, Zur Charakteristik und Entstehungsgeschichte des recessus duodenojejunalis. Prager med. Wochenschrift. Nr. 23, 1879.

W. Treitz, Hernia retroperitonealis. Ein Beitrag zur Geschichte innerer Hernien. Prag 1857.

Waldeyer, Hernia retroperitonealis. Breslau 1868.

v. Ziemssen, Handbuch der speciellen Pathologie und Therapie. Band VII, II: Leichtenstern, Krankheiten des chylopoetischen Apparates. Leipzig 1876.

Dissertation von Dr. Karl Rüping, Tübingen 1895.

„ „ „ Theod. Brüning, Würzburg 1894.

„ „ „ Simon Scheja, Jena 1895.

„ „ „ Otto Kaufmann, Greifswald 1897.

Bezeichnungen der Tafeln:

a. plica ileocoecalis anterior.
a. p. anus praeternaturalis.
c. a. colon ascendens.
c. c. coecum.
h. Stelle der Hernie.
m. Faserzüge des Mesenteriolums.
p. v. processus vermiformis.
r. Bruchpforte.
s. Uebergangsteil des Mesenteriolums in die plica ileoappendicularis, der, zuvor im Grunde der fossa ileoappendicularis gelegen, durch die Hervorwölbung der Hernie nach aussen vorgestülpt wurde.
t. Grube, gebildet durch das Ende des processus vermiformis, das laterale Mesocolon ascendens und die Hinterwand des colon ascendens.

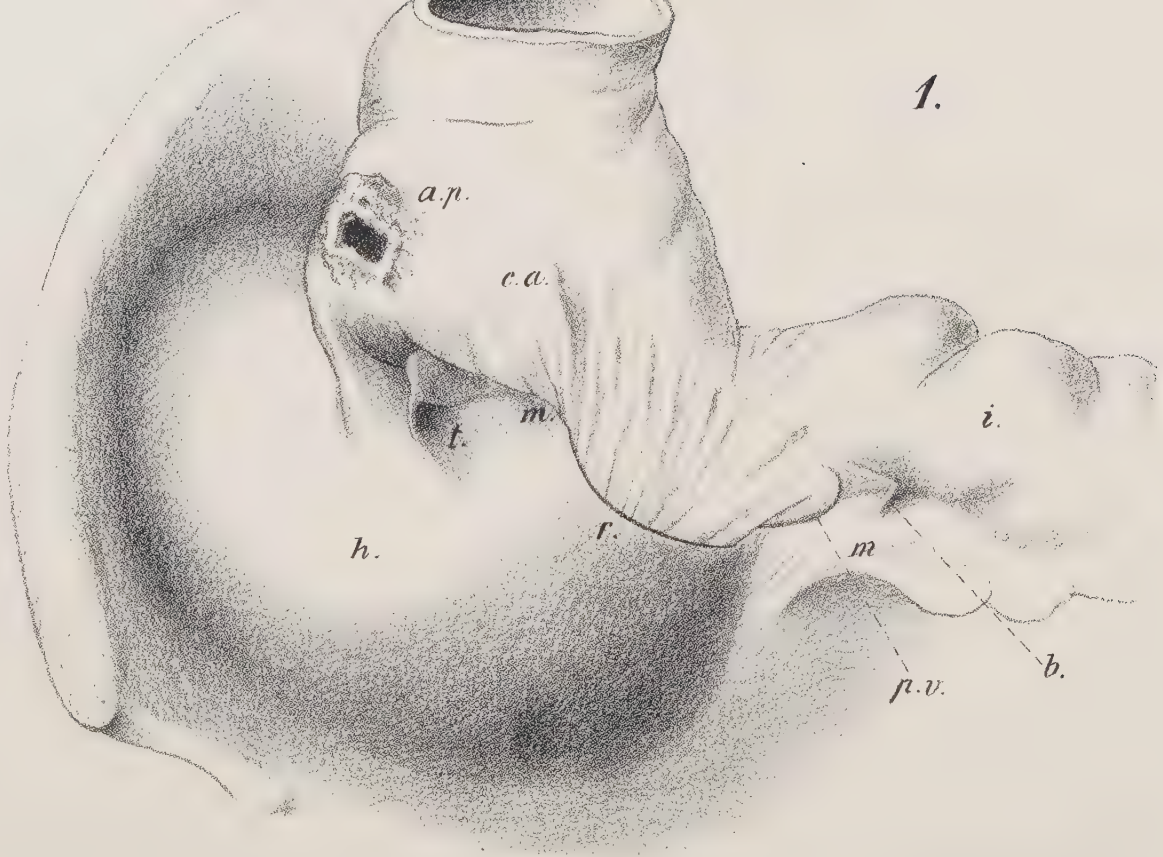
1.
a.p.
c.a.
m.
t.
h.
r.
i.
m
b.
p.v.
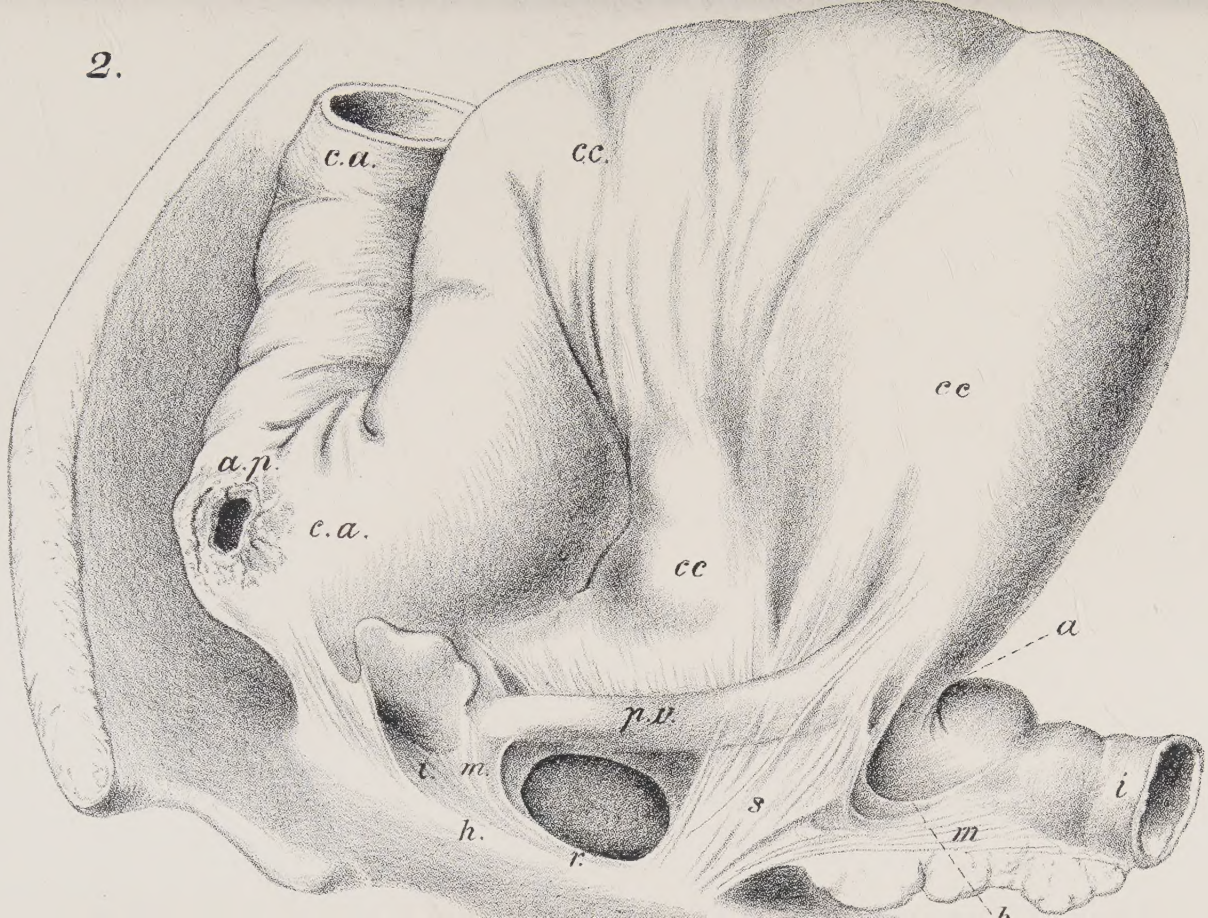
2.